Aus der Dermatologischen Klinik der Universität München
Direktor: Professor Dr. J. K. Mayr.

Sieben Fälle von Chondrodermatitis nodularis chronica helicis

mit Bearbeitung der bisherigen Literatur.

Inaugural-Dissertation

zur
Erlangung der Doktorwürde
in der gesamten Medizin
der
Hohen Medizinischen Fakultät
der
Ludwig-Maximilians-Universität München

vorgelegt

von

Niels Thomsen
aus Hamburg.

1939

Pilger-Druckerei G. m. b. H., Speyer a. Rh.

Gedruckt mit Genehmigung der medizinischen Fakultät
der Ludwig-Maximilians-Universität München.

Referent: Professor Dr. A. Pöhlmann.
Korreferent: Professor Dr. J. K. Mayr.

R. UNIV.
BIBLIOTHEEK
LEIDEN

Meiner lieben Mutter
in Dankbarkeit gewidmet!

Fall 1.

P. J., 55 Jahre, Schäffler. 1. 9. 36

Familienanamnese:

Mutter und ein Bruder an Tbc gestorben. Vater litt an Dupuytren'scher Fingerkontraktur. Keine Hauterkrankung in der Familie bekannt.

Eigenanamnese:

Als Kind Windpocken, später Nierenentzündung, schwere Angina, Leistenbruchoperation. Vor 16 Jahren eine Zeit lang lungenleidend, damals wegen Ausschlag am Kopf und Bartflechte in Behandlung.

1930 in der Dermatologischen Klinik wegen Dermatitis nach Salzsäureverätzung.

1936 in der Dermatologischen Klinik wegen eines akuten Ekzems der Hände. Pat. klagt über starke Schmerzen am rechten Ohr. Vor 5 bis 6 Jahren merkte der Kranke zum ersten Mal zwei kleine Knötchen am rechten Ohr, die nachts beim Liegen auf dem Ohr starke Schmerzen verursachen. Die Größe ist seit der Zeit ziemlich gleich geblieben. Von Zeit zu Zeit bildet sich über jedem Knötchen eine ziemlich große Schuppe, die in ihrem Zentrum dornartig etwas tiefer in das Knötchen hineinragt. Wenn die Schuppe „reif" ist, reißt der Kranke sie ab, was keine Schmerzen bereitet. Es entleert sich dann eine eitrige Flüssigkeit. Nach dem Abreißen der Schuppe ist der Kranke einige Tage schmerzfrei. Dann beginnen aber wieder Rötung des Knötchens und Schmerzen. Spontane Schmerzen in geringerem Ausmaß zeitweise, wenn die Rötung des Knötchens besonders stark ist. Es ist dann oft die ganze obere Hälfte des rechten Ohres gerötet. Normalerweise schläft der Kranke auf der rechten Seite, infolge des schmerzhaften Knötchens muß er sich aber meist auf den Rücken legen. Der Kranke kann keine Abhängigkeit des Zustandes von der Witterung angeben. Er hat sich die Ohren nie erfroren und weiß auch kein andere Ursache. Zu erwähnen ist noch, daß er bei Kälteeinwirkung ziemlich schnell kalte Hände bekommt. Die Ohren sind davon nicht betroffen.

Befund:

Am oberen Rand der rechten Ohrmuscheln befinden sich zwei erbsengroße Knötchen, die anscheinend mit dem Knorpel in Ver-

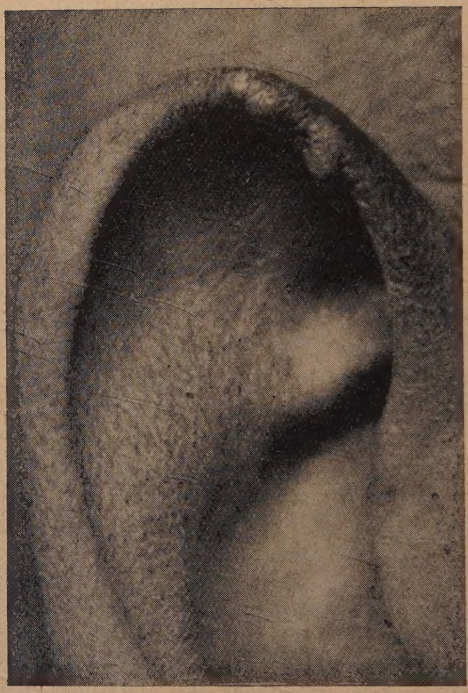

Abbildung I.
Ohr von Fall 1 mit den beiden Knötchen.

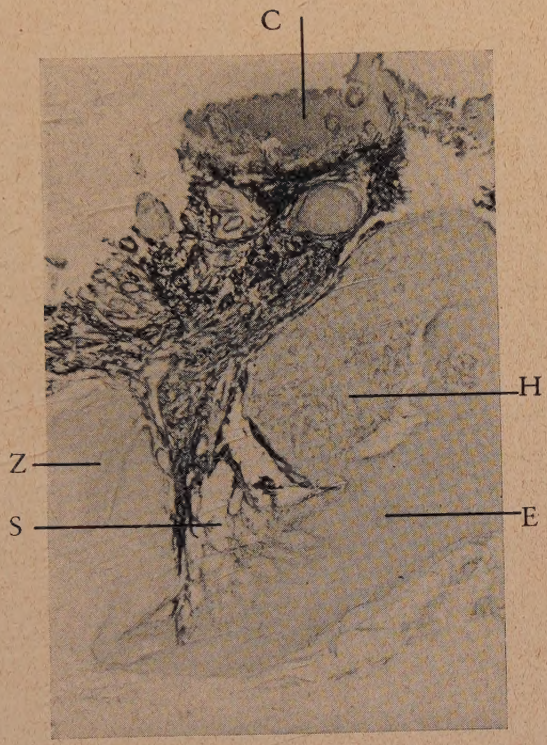

Abbildung II.

Schnitt durch ein Knötchen des Falles 1, Elastinfärbung.

Die elastischen Fasern treten dunkel gefärbt hervor.

Z	=	Der in der Mitte gelegene große Epidermiszapfen.
E	=	Verbreiterte Epidermis.
H	=	Abszeßhöhle.
C	=	Epidermis des gegenüberliegenden Randes.
S	=	Schwund der elastischen Fasern, erweiterte Lymphspalten.

bindung stehen und mäßig hart sind. Die Haut ist über den Knötchen verschieblich.

Röntgenbefund: Trotz guter Darstellung des Knorpels und der kleinen Keratosen ist keine Verbindung zwischen beiden zu konstatieren. WaR. negativ. Alb., Sacch. negativ.

Excision der Knötchen.

25. 5. 38. Pat. ist vor einigen Tagen wegen einer Dupuytren'schen Fingerkontraktur operiert worden. Er gibt an, häufig an Schleimbeutelentzündungen über Knie und Ellenbogen zu leiden. Seit etwa einem Jahr anfallsweise anginöse Beschwerden. Seit einiger Zeit bildet sich am vorderen Ende der Excisionsstelle eine Schuppe, die von Zeit zu Zeit abgerissen wird, zuletzt vor 14 Tagen. Außerdem gibt der Pat. an, daß das hintere Ende der Excisionsstelle von Zeit zu Zeit stärker gerötet, angeschwollen und entzündet ist.

Befund: Rechtes Ohr: gut durchblutet, Rand mitteldick, hat am oberen Pol eine sichelförmige Aussparung, die auch den knorpeligen Teil betrifft und von der Excision herrührt. Wunde tadellos verheilt.

Am vorderen Ende der Excisionsstelle eine fest mit dem Knorpel verbundene, kleinlinsengroße, knotige Verdickung. Der Helixrand hat hier infolge der Excision sowieso einen Vorsprung. Haut darüber verschieblich, etwas gerötet. Bei Anspannung wird die Haut blaß bis auf einen Bezirk etwa in der Mitte des Kötchens. Hautrelief wenig verändert. Bei genauer Betrachtung sieht man, daß in der Mitte ein stecknadelkopfgroßer, scheibenförmiger, sehr dünner Teil der obersten Hornschicht fehlen muß. Die Randpartie ist weiß, schuppig, sehr gering über das Zentrum erhaben. Im Hautrelief sieht man Strahlen, die von diesem Zentrum ausgehen.

Am hinteren Ende der Excisionsstelle stecknadelspitzgroße gerötete Stelle. Der Helixrand scheint hier keine Verdickung aufzuweisen, was allerdings infolge des sowieso bestehenden kleinen Vorsprungs schlecht festzustellen ist. Spannt man die Haut an, so daß Abblassung erfolgt, so sieht man im Zentrum ein Blutgefäß. Mit der Lupe sieht man ein erweitertes, etwas geschlängeltes Blutgefäß quer über diese Stelle laufen.

Linkes Ohr: mitteldick, mehr rundlicher Rand, kein hervorspringender Knorpelteil, gut durchblutet. Zwischen Helix und Anthelix befindet sich eine stecknadelkopfgroße, gelbe Einlagerung in der Haut.

Histologischer Befund.

Epidermis im ganzen Bereich des Knötchens verbreitert. Akanthotische, verlängerte und zum Teil stark verbreiterte Epidermiszapfen stoßen in die Tiefe vor. In den Zwischenräumen reichen schmale Cutispapillen oft bis dicht an die Oberfläche. Die Zellen des Stratum Malpighi und des Stratum granulosum sind samt ihren Kernen gequollen und schwächer gefärbt. An einzelnen Stellen finden sich verwaschene Zellgrenzen und auch Nekrose. Die Basalschicht zeigt dieselben Veränderungen wie die Schleimschicht. Ihre Grenze gegenüber der Cutis ist meist deutlich und gerade, nur an einigen Stellen undeutlich und aufgelockert. An einer Stelle (siehe unten) fehlt das Stratum basale und die unteren Schichten des Stratum Malpighi. In der Mitte des Knötchens bildet die Epidermis einen sehr breiten und tiefen Zapfen (etwa 35 Zellagen), in dessen oberen Partien die Zellen besonders schwach gefärbt sind. Einzelne Zellgrenzen und Zellkerne sind nicht oder nur undeutlich zu erkennen. Eine sehr schmale, ziemlich weit hinaufreichende Cutispapille teilt den Zapfen in zwei Teile. Über dem Zapfen befindet sich eine schlüsselförmige Einsenkung der Haut, die zur Hälfte mit dicken, fest haftenden Hornmassen (13—15 Lagen) angefüllt ist, die eine zusammengedrängte und dichte Struktur haben. Die Fortsetzung dieser Hornschicht auf die übrige Oberfläche des Knötchens ist nicht so breit und zeigt teilweise auch eine lockerere Struktur. Nur an einer Stelle über dem Cutisabszeß finden sich vereinzelte, parakeratotische Zellen. Dem oben beschriebenen dicken Epidermiszapfen folgt auf der einen Seite ein Cutisgebiet, in dem die enorm erweiterten Gefäße und Lymphspalten auffallen. Man findet richtige Lückenbildung. Das elastische Fasernetz ist hier vermindert, aufgelockert und zeigt dünne, zarte Fasern. Die kollagenen Fasern sind im wesentlichen geschwunden. Seitlich davon befindet sich unter der Epidermis eine Höhle, die angefüllt ist mit verbreiterten, verklumpten, total homogenisierten kollagenen Fasern und in die zahlreiche Zellen, vorwiegend polymorphkernige Leukozyten eingelagert sind. An einer Stelle ist die Höhle in die Epidermis hinein eingebuchtet; hier findet sich ein fibrinartiges Netz, in dem polymorphkernige Leukozyten liegen. Im Bereich der Höhle fehlen die unteren Schichten der Epidermis; sie ist wie angenagt. Die angrenzenden Zellen zeigen starke Degenerationserscheinungen. Sie sind allgemein ganz schwach gefärbt, zum Teil zusammengepreßt. Die Zellgrenzen sind verwaschen oder nicht erkennbar. Die Kerne blasig, einzelne im Zerfall begriffen. Es finden sich Lücken. Die Veränderungen neh-

men nach oben hin ab, doch ist die schlechte Färbbarkeit bis in die oberen Partien der Epidermis hinein vorhanden. Die Höhle wird nach unten und seitlich hin abgegrenzt durch eine breite, bindegewebige Kapsel, die einen großen Reichtum an Fibrozyten und Fibroblasten zeigt. Das kollagene Gewebe läßt bei der Elastinfärbung verbreiterte, stellenweise auch verklumpte Fasern erkennen. Die Zellen zeigen voluminöse, teils spindelförmige, teils rundliche Kerne. Keine Leukozyten, keine Lymphozyten. Auf der anderen Seite des großen Epidermiszapfens werden die oberen Teile der Cutis von einem Bindegewebe eingenommen, das einen ähnlichen Charakter zeigt, wie das Bindegewebe der Höhlenkapsel; nur sind die Veränderungen der kollagenen Fasern nicht so stark. Es finden sich auch zahlreiche Fibrozyten und Fibroblasten eingelagert, aber doch nicht so viele wie in der bindegewebigen Kapsel. Die Gefäße sind in diesem Gebiet nicht vermehrt. Peripher, beiderseits von diesen Infiltrationsgebieten sieht man eine Zone mit zahlreichen erweiterten Kapillaren und Lymphspalten und eine Zellinfiltration geringen Grades. Die Kerne der Gefäßendothelien sind teilweise gequollen und springen knopfartig in das Lumen vor. Auch in den tieferen Schichten der Cutis vermehrte und erweiterte Gefäße, an einer Stelle Rundzelleninfiltration. Das elastische Gewebe ist in den Gebieten stärkerer Infiltration völlig geschwunden. In den tieferen Cutisschichten ist es vorhanden; auch peripher findet es sich wieder.

Zu erwähnen ist noch ein mehr peripher gelegener akanthotischer Zapfen, in den von oben ein dornartiger Fortsatz der Hornschicht hineinragt und der in seiner Mitte, in der Verlängerungslinie des Dornes deutliche Erscheinungen von Nekrose mit Lückenbildung zeigt.

Fall 2.

W. R., 21 Jahre, Angestellter.

Familienanamnese:

In der Familie keine derartigen Fälle bekannt. Keine Hauterkrankungen, keine Tuberkulose.

Eigenanamnese:

Keine besonderen Erkrankungen, keine Hauterkrankungen, keine Tuberkulose.

War schon immer am linken Ohr empfindlich und hatte dort eine dünne Stelle. Seit etwa 10 Jahren Juckreiz an umschriebener Stelle des linken oberen Ohrpols. Von Zeit zu Zeit juckt die

Stelle ein wenig. Nur alle Vierteljahr etwa stärkerer Juckreiz; dann hat sich eine kleine Kruste gebildet, die der Kranke abkratzt. Der Juckreiz verschwindet, wenn die Kruste abgekratzt ist. Keine Schmerzen, weder spontan, noch nachts beim Liegen auf dem Ohr. Die Stelle ist nie aufgebrochen und hat nie genäßt. Kein Abhängigkeit des Vorgangs selber von der Jahreszeit oder Witterung beobachtet. Bei Kälte ist das linke Ohr empfindlicher; es dauert länger bis es wieder warm wird. Erfrierung als Ursache wird jedoch bestimmt abgelehnt. Hingegen meint der Kranke, er habe in früher Jugend einmal einen Boxhieb dorthin bekommen und erinnert sich auch einer Wunde an der betreffenden Stelle.

Befund:

Ohren von normaler Farbe, Rand mitteldick, Darwin'scher Höcker gerade eben zu fühlen. Links am scharfen Rand des oberen Ohrpols eine weißliche Stelle, die aussieht wie eine durchschimmernde Knorpelpartie. Sie ist geringfügig erhaben über die Umgebung und von einer Rötung umgeben. Haut normal, keine Schuppe. Am rechten Ohr an entsprechender Stelle eine weißlich durchschimmernde Knorpelpartie.

Fall 3.

E. H.-J., 24 Jahre alt, cand. med.

Familienanamnese: o. B., keine Tbc.

Eigenanamnese:

Keine Tbc.

Seit 10 Jahren etwa (Pat. kann sich der Zeit nicht erinnern, wo sie nicht bestanden) besteht an beiden Ohren am oberen Pol je ein Knötchen. Die Knötchen, zur Zeit vor allem das rechte, sind stark druckschmerzempfindlich. Das rechte Ohr wird daher nachts, wo es beim Liegen auf dem Kopfkissen schmerzt, umgeklappt. Der Pat. hat die Empfindung, daß die Schmerzen durch ein hühneraugenähnliches Gebilde hervorgerufen werden. Daher kratzt er die Kruste, die sich immer wieder bildet, von Zeit zu Zeit ab. Er glaubt, danach Erleichterung zu verspüren. Das Herausgekratzte hat die Form eines kleinen, ganz flachen Horntrichters. Nach dem Abkratzen der Kruste wird ein stecknadelspitzgroßes Grübchen mit rotem Grunde sichtbar. Dabei keine Blutung, kein Nässen. Schmerzen und Zustand des Knötchens sind im Laufe der Zeit wechselnd. Auf einer Seite — welche ist fraglich — entstand früher beim Abkratzen der Kruste immer ein größerer, flacher Defekt, es näßte auch. Damals war die Hornschicht noch nicht sehr

stark ausgebildet. Der Schmerz in jener Zeit wird als allgemeiner Hautdefektschmerz bezeichnet, im Gegensatz zu dem jetzigen, ganz umschriebenen punktartigen Schmerz. Spontanschmerz ist nie aufgetreten. Pat. meint, das schmerzhafte Ohrknötchen sei ichthyotischer Genese und weist auf derartige Stellen im Gesicht und an den Ellenbogen hin. Außerdem denkt er — ohne die Literatur zu kennen — an eine gestörte Blutversorgung.

Befund:

Haut beider Ohren von rötlicher Farbe, überall über dem Knorpel verschieblich, feine Schuppung an großen Teilen des Ohres, vor allem in Randnähe.

Rechtes Ohr: etwas hinter dem oberen Pol des Ohres am scharfen Rand des absteigenden Helixastes eine gerötete Hautpartie von 6—7 mm Länge, ziemlich abgerundet. In der Mitte derselben ein gut stecknadelkopfgroßes Knötchen, das nur wenig über die Umgebung herausragt. An seinem Fuß Schuppenbildung, die Fortsetzung der abgerissenen Schuppe. Bei genauer Betrachtung sieht man in der Mitte des Knötchens eine geringe Vertiefung.

Linkes Ohr: Am oberen Pol des Ohres ist die Haut in Ausdehnung von 2 cm etwas mehr rot und livide als die übrige Haut des Ohres. Hier findet sich am scharfen Rand der Helix eine knapp linsengroße, festhaftende, weiße Schuppe, die an ihrer Peripherie in die normale Haut der Umgebung übergeht. An einer Stelle sitzt sie besonders fest auf der Unterlage; sie ist dort dicker, dunkler und scheint in die Tiefe zu gehen. Palpatorisch hat man das Gefühl einer plattenartigen Verhärtung der Hornhaut.

Fall 4.

W. E., 28 Jahre, Unteroffizier.

Familienanamnese:

Keine Fälle von Ch.n.chr.h. bekannt. Keine Hautkrankheiten, keine Tbc.

Eigenanamnese:

Im 11. Lebensjahr etwas Hautausschlag. Keine Tbc. Keine kalten Finger oder Füße bei Kälte, keine Frostbeulen. Dagegen „sehen die Ohren bei Eintritt von Frost oder Wärme etwa wie blutleer aus".

Seit Winter 1928/29 bestehen am oberen Pol beider Ohren schmerzhafte Veränderungen. Der Kranke gibt an, sich damals die Ohren erfroren zu haben. Die Schmerzen treten auf nachts beim

Liegen auf dem Ohr, vor allem im Winter, Herbst, Frühling und bei Witterungswechsel. Beim Wechsel der Jahreszeiten bildet sich eine dünne Schuppe, die meist abgekratzt wird.

Befund:

Farbe beider Ohren rötlich-violett.

Rechts: Stecknadelspitzgroße, kraterförmige Einsenkung mit feuchtem Grund. Rand weißlich, kaum sichtbar erhaben. Haut in der Umgebung gerötet, ein wenig schuppend. Links: Hirsekorngroßes Knötchen, kaum erhaben, fest in die Haut eingelassen, Haut der Umgebung nicht verändert.

Fall 5.

N. N., etwa 23 Jahre alt, Soldat.

Anamnese:

Vor einem Jahr, einige Zeit, nachdem N. N. zum Militär kam, entstand am oberen Pol des rechten Ohres ein Knötchen, das dem Träger, der immer auf der rechten Seite schläft, nachts starke Schmerzen verursacht. Von Zeit zu Zeit bildet sich eine Schuppe, die dann abgerissen wird. Das Knötchen ist nie aufgebrochen, hat auch nie genäßt. N. N. gibt an, es sei infolge der harten Kopfunterlage beim Militär entstanden.

Befund:

Am oberen Pol des rechten Ohres befindet sich ein stecknadelkopfgroßes, weiß-gelbliches Knötchen, dessen Zentrum einen etwas dunkleren Farbton hat. Es überragt das Hautniveau nur wenig, ist fest in die umgebende Haut eingelassen und von harter Konsistenz.

Fall 6:

E. M., etwa 35 Jahre alt, Kaufmann.

Anamnese:

Seit mehreren Jahren besteht am rechten Ohr ein Knötchen, das zeitweise beim Liegen auf dem Ohr schmerzt. Auf dem Knötchen bildet sich von Zeit zu Zeit eine Hornhaut, die dann von dem Pat. abgerissen wird. Letztes Mal, vor einigen Tagen, blutete es dabei. Pat. hat sich die Ohren nie erfroren, auch andere Traumen nicht bekannt, keine Hauterkrankungen.

Befund:

Etwas vor dem oberen Pol des rechten Ohres, am aufsteigenden Helixast, auf der Kante sitzend, ein kleinlinsengroßes Knötchen, das mit der Haut eine Einheit bildet. Es ist deutlich erhaben. Haut

an dieser Stelle nur wenig von der Umgebung verschieden, etwas glatter, Farbe von rosa in violett übergehend. Im Zentrum ist die Haut weißgelblich durchscheinend. Seitlich davon sieht man einen kleinen, blutig verklebten Riß in der Hornhaut des Knötchens. Keine Schuppe.

Fall 7.

J. E., 58 Jahre, weiblich. Beobachtung im Pathologischen Institut.

Anamnese:

Mit 20 Jahren Lungenspitzenkatarrh. Exitus infolge Carcinom des Pankreasschwanzteiles mit Lebermetastasen. Pat. war längere Zeit im Krankenhaus in Behandlung, dem behandelnden Arzt war von einer Veränderung am Ohr nichts bekannt.

Befund:

Am oberen Pol des rechten Ohres, am scharfen Rand der Helix eine hirsekorngroße, deutlich abgegrenzte, bräunlich-rötlich gefärbte Stelle. Es handelt sich um eine in mäßigem Grade schuppig verdickte Hornhaut, die in der Mitte eine punktförmige braunrote Stelle zeigt, vielleicht ein durchschimmerndes Blutgefäß.

Übersicht über die bisherige Literatur und ihre Ergebnisse mit Berücksichtigung der eigenen Befunde.

Das hier in 7 Fällen dargestellte Krankheitsbild wurde erstmalig im Jahre 1915 von Max Winkler (Luzern) unter dem Namen Chondrodermatitis nodularis chronica helicis an Hand von 8 Fällen beschrieben. Unabhängig davon veröffentlichte C. H. Foerster (Milwaukee) 1918 4 Fälle unter dem Titel „Schmerzhaftes knötchenförmiges Gewächs am Ohr". Es folgen Mitschell 1922 mit einem Fall und wiederum C. H. Foerster 1925 mit 8 Fällen.

Seitdem finden wir in der Literatur eine steigende Zahl von Veröffentlichungen aus verschiedenen Ländern. Davon sind besonders erwähnenswert die ausführlicheren Arbeiten von Rost (Freiburg), Dubreuilh und M. Pigeard de Gurbert, Meirowsky (Köln) und Halter (Breslau). Insgesamt haben bis jetzt 17 Autoren 73 Fälle eingehender beschrieben.

Man sollte meinen, daß eine Krankheit, die zum ersten Male 1915 beschrieben wurde, und von der bisher nur 73 eingehender beschriebene Fälle bekannt sind, verhältnismäßig selten sei. Das ist aber durchaus nicht der Fall. Wie wir gesehen haben, handelt es sich um eine sehr unscheinbare Affektion, die den Kranken nur durch den zeitweise bestehenden Schmerz belästigt und die dem Arzt nicht auffällt, wenn er nicht besonders darauf achtet. Dubreuilh sagt in der zweiten, erst nach seinem Tode veröffentlichten Arbeit: „Ich kannte das, ich hatte es schon gesehen und nun [nach dem Lesen von Foersters Arbeit (Verf.)] habe ich es erkannt." So kommt es, daß die meisten Ärzte keine Beobachtungen mitgeteilt haben, andere dagegen mit einer größeren Anzahl von Fällen aufwarten können. So sah Winkler innerhalb von 9 Jahren 8 Fälle, Foerster im ganzen 14, davon 10 innerhalb von 8 Jahren. Ich selber sah innerhalb von 2 Jahren 11 Fälle, davon 2 im Sektionssaal. Von den 9 lebenden Kranken kam keiner wegen des Ohrknötchens zum Arzt. Einer machte bei einem Krankenhausaufenthalt darauf aufmerksam. Die anderen habe ich unter meinen Bekannten und, wo ich sie sonst fand, in Autobus und Straßenbahn, ohne Mühe gesucht und gefunden.

Wie schon in den gebrachten Krankengeschichten, so fällt auch in der Literatur weithin eine große Einförmigkeit und Übereinstimmung im klinischen Bilde der Ch.n.chr.h. auf.

Bei den 63 beschriebenen männlichen Fällen der Literatur und auch bei allen von mir beobachteten Kranken war ohne Ausnahme die dem scharfen Knorpelrande entsprechende Kante der Helix im Bereich des oberen Ohrpols der Sitz der Erkrankung. Von den 10 weiblichen Fällen zeigten 6 (Rost, Szántó) ebenfalls diesen typischen Sitz des Knötchens, bei 3 (Davies, Fox, Rost) war es die Anthelix und bei einem (Fall von Meirowsky) saßen von im ganzen 9 Knötchen an beiden Ohren 3 an der Helix und 6 an der Anthelix. Hinzu kommt noch mein weiblicher Fall (Fall

---

*) S. Seite 16. Der Einfachheit halber sind die Namen der wichtigsten Autoren wie folgt abgekürzt:

Broers	= Br		
Dubreuilh u. M. Pigeard de Gurbert	= D		
Foerster	= F		
Halter	= H		
Meirowsky	= M	Rost	= R
Thomsen	= Th		
Winkler	= W		

Der Index gibt jeweils die Nummer des von dem Autor beschriebenen Falles an.

7) mit typischem Sitz. Meist war das Knötchen in Einzahl vorhanden. In 4 Fällen der Literatur und in 2 von meinen Fällen (Fall 3 und 4) war je ein Knötchen symmetrisch an beiden Ohren vorhanden, darunter eine Frau mit dem Sitz der Erkrankung an der Anthelix (Fall von Fox). Fall Th1*) zeigte 2, Fall H1 3 Knötchen an demselben Ohr. In einem Fall fanden sich links 1 und rechts 3 Knötchen mit dem typischen Sitz (Nicolas). Den Fall von Meirowsky mit 9 Knötchen habe ich schon erwähnt. Das Alter der Kranken lag zwischen dem 21. und dem 84. Lebensjahre; im Durchschnitt betrug es 46 Jahre. In der Literatur wird bisher das Alter von 21 Jahren als die früheste Zeit des Auftretens genannt. Bei 2 von meinen Patienten lag es erheblich weiter zurück, einmal etwa im 12. und einmal etwa im 15. Lebensjahre.

Die Ausbildung des Knötchens erfolgt allgemein in kurzer Zeit, in einigen Wochen oder Monaten. Meist können sich die Träger eines allmählichen Entstehens gar nicht entsinnen: Das Knötchen war eines Tages da. Dann bleibt es Jahre und Jahrzehnte lang etwa in derselben Form und Größe bestehen. Dubreuilh berichtet von einem 60-jährigen Patienten, der seit 24 Jahren ein schmerzhaftes Ohrknötchen trug. Eine maligne Entartung wurde auch bei langem Bestehen nie beobachtet.

Fast ausnahmslos ist der Schmerz das erste Symptom, an dem die Kranken die kleine unscheinbare Veränderung am Ohr bemerken. Ein Patient von Broers und 2 von meinen Patienten (Fall 2 und ungenannt) sind die einzigen, bei denen keine Schmerzen aufgetreten waren. Die Schmerzen treten nachts beim Liegen auf dem erkrankten Ohr auf. Sie sind stechend, wie von einem Dornenstich oder einem Hühnerauge. Spontanschmerz wird bei einem von Winklers Fällen (W_5) und auch bei meinem ersten Fall angegeben. In beiden Fällen war er jedoch nur zeitweilig vorhanden und wird von meinem Patienten als nicht sehr stark bezeichnet. Im übrigen stoßen wir sehr häufig auf die Angabe, daß die Schmerzen zeitweise gar nicht oder nur in geringerem Maße vorhanden sind. Es wird dabei Abhängigkeit vom Zustand des Knötchens (Th_1) und auch von der Witterung (Th_4) angegeben. So finden wir zum Beispiel auch bei H_2 die Angabe, daß „Schmerzhaftigkeit nur vorhanden sei, wenn es stärker gerötet und mit einem zentralen Krüstchen bedeckt ist". Das Abreißen der Kruste oder Schuppe gibt den meisten Patienten ein Gefühl der Erleichterung.

An anderen Sensationen finden wir Juckreiz bei den Patienten von Belgodère und bei Th_2 angegeben; bei dem letzteren als einziges Symptom.

*) S. Fußnote S. 15.

Der Herd der Erkrankung ist ein stecknadelkopf- bis linsengroßes Knötchen, das meist als hart, in einzelnen Fällen (Belgodère) als weich bezeichnet wird. Die Farbe variiert von weißgelblich über rosa bis zum düsterrot (H_7). Das Hautniveau wird in einem Teil der Fälle deutlich überragt, in vielen Fällen tritt das Knötchen nur wenig oder gar nicht über die Umgebung hervor. Häufig sitzt es fest am Knorpel, in anderen Fällen ist es auf ihm beweglich. Dubreuilh gibt an, daß es anfangs beweglich sei und erst später sich meist an den Knorpel hänge. Meist bildet das Knötchen mit der Haut eine Einheit; zuweilen ist die Haut deutlich über dem Knötchen verschieblich (Nicolas[52]).

In fast allen Fällen wird angegeben, daß sich von Zeit zu Zeit eine Schuppe oder Kruste über dem Knötchen bilde. Es bestehen jedoch einige Ausnahmen. In dem von Broers histologisch untersuchten Fall war die Hornschicht etwas verdünnt. Im Fall R_7 finden wir trotz sonstiger genauer Beschreibung beim Anfangsbefund keine Angaben über Schuppenbildung, außerdem schreibt Rost, daß sich hier das Krankheitsbild der Ch.n.chr.h. erst allmählich entwickelt habe. Im späteren mikroskopischen Befund finden wir dann allerdings Hyperkeratose und Parakeratose. Auch bei einem der Rezidivbildungen des Falles Th_1 war bisher keine Schuppenbildung zu verzeichnen. Foerstèr sagt in einer Aussprache (siehe Fall von Mitschell), daß er nie eine hyperkeratotische Stelle als das erste Zeichen gesehen hätte. Schuppenbildung sei ganz zu Anfang nie bemerkt worden, obgleich die Veränderung gleich als ein Knötchen in Erscheinung getreten sei. Die Schuppe pflegt im Zentrum des Knötchens fester zu sitzen und senkt sich meist mehr oder weniger dort in die Tiefe ein in der Art eines Hühnerauges. Beim Abkratzen der Schuppe bildet sich daher im Zentrum ein Grübchen, eine trichterartige Einsenkung oder gar ein Defekt mit steil abfallendem, etwas unterminiertem Rande und mit rotem, feuchtem Grunde. Hierbei wurde häufig das Hervorquellen einer serösen oder eitrigen Flüssigkeit beobachtet. Auch Blutung wurde beim Abreißen der Schuppe verschiedentlich beobachtet (Th_6). In anderen Fällen wurde im Zentrum Schuppung oder ein Hornscheibchen beobachtet. Öfter fanden sich in der Mitte des Knötchens durchschimmernde Blutgefäße (W_4, Th_1, Th_7). Häufig ist das Knötchen von einer rosaroten bis violetten Aureole umgeben, im übrigen pflegt die umgebende Haut normal zu sein.

Von den Befunden der Literatur zeigen meine Fälle 2 und 7 deutliche Abweichungen. In beiden Fällen ist von einem ausgebildeten Knötchen nichts zu sehen oder zu fühlen. Vielmehr finden wir in Fall 2 eine weißliche Stelle der Haut, die von einer Aureole umgeben ist und über der sich von Zeit zu Zeit eine Schuppe bildet. In Fall 7 handelt es sich um eine bräunliche, glatte, deutlich abgegrenzte, aber nur wenig verdickte Hornhautpartie, deren Umgebung stellenweise Rötung zeigt.

Es ist klar, daß dem Arzt in seiner Sprechstunde vor allem ausgeprägte Fälle zu Gesichte kommen, daß aber, wenn man nach derartigen Veränderungen sucht, man auch beginnende oder wenig ausgebildete sieht.

Histologische Befunde.

Nur in einer Minderzahl der Fälle konnte eine Excision des Knötchens und damit eine histologische Untersuchung vorgenommen werden. Das ist sehr zu bedauern, denn die histologischen Befunde geben uns in ganz anderem Maße als der klinische Befund einen Eindruck von dem Wesen der Erkrankung. Es ist selbstverständlich, daß wir immer nur eine Phase aus dem Ablauf des pathologisch-anatomischen Geschehens zu Gesicht bekommen. Wir werden hier unmittelbar vor die Frage nach der Entwicklung der Dinge gestellt und ich möchte daher in der Betrachtung des histologischen Befundes von diesem Gesichtspunkt ausgehen.

Meirowsky hat in der Auswertung seines Falles, der 9 Knötchen hatte, zum ersten Mal den Versuch gemacht, eine Entwicklung im pathologisch-anatomischen Geschehen aufzuzeigen. Die Befunde von drei verschiedenen Knötchen sind die Grundlage hierfür. Bei dem ersten Knötchen fand er eine verbreiterte Epidermis und eine ebenfalls verbreiterte kernhaltige Hornschicht. Die Keratohyalinschicht fehlte. Im Corium fanden sich weit klaffende Lymphspalten und Gefäße. Außerdem bedeutsame Veränderungen des kollagenen Gewebes: „Innerhalb eines scharf abgegrenzten Bezirkes, der offenbar von einer Bindegewebskapsel umgeben ist, sind gegenüber den scheinbar gesunden Randpartien die kollagenen Fasern verklumpt, verbreitert, auseinandergedrängt, homogenisiert und zum Teil zerfallen. Es finden sich in vielen, aber nicht in allen Schnitten, balkenförmige, grobe Bündel und Massen, die bei der Unna'schen Färbung mit polychromem Methylenblau und neutralem Orcein sich nicht mit Orcein färben, sondern das basische Methylenblau annehmen. Anhäufungen von Fibroblasten und Entzündungszellen fehlen hier fast ganz; vollständig fehlen in diesem

veränderten zentralen Knötchen die elastischen Fasern, die nur in den scheinbar gesunden Randpartien des Knötchens in normaler Anordnung vorhanden sind." Beim zweiten Knötchen war das kollagene Gewebe völlig homogenisiert. Außerdem war das ganze Corium mit Infiltratzellen (im wesentlichen Fibroblasten und vereinzelte Plasmazellen) durchsetzt. Bei dem dritten Knötchen war die Epidermis, abgesehen von einer Partie im Zentrum, verbreitert. In dieser zentralen Partie fand sich eine Nekrose der Epidermis mit nicht gefärbten Zellen, verwischten Zellgrenzen und großen Lücken zwischen den Kernen. Im Corium waren die Lymphspalten, nach dem Zentrum hin zunehmend, stark erweitert, dazu, wie im Fall 2, Infiltration mit Fibroblasten und Plasmazellen. Weiterhin: „Bei der Färbung mit neutralem Orcein ist erkennbar, daß unterhalb der normalen Epidermis die kollagenen Fasern erhalten sind und normale Stärke und Faserung aufweisen. Je mehr man sich der nekrotischen Partie [im Zentrum (Verf.)] nähert, desto mehr läßt die Färbung des Kollagens nach, das hier bereits aufgequollen und stark krümelig erscheint. Unterhalb der nekrotischen Partie der Epidermis sind nur noch einzelne Fasern gefärbt. Der Hauptteil des kollagenen Gewebes ist vollkommen homogenisiert und mit zahlreichen Infiltratzellen durchsetzt, unter denen auch polynukleäre Leukocyten vorhanden sind."

Es finden sich also beim ersten Knötchen eine verdickte Epidermis, starke Erweiterung der Blut- und Lymphgefäße, Degenerationserscheinungen am kollagenen Gewebe in einem umschriebenen Bezirk, Fehlen des elastischen Gewebes. Beim zweiten Knötchen kommt hinzu eine starke Infiltration des Coriums, beim dritten Knötchen Nekrose der zentralen Partien von Epidermis und Corium.

Wenn wir den Versuch machen, die histologischen Befunde der anderen Autoren hier einzureihen, so fällt auf, daß das erste Stadium nur in zwei Fällen (M_1 und Nicolas 2a) gefunden wurde. Dem Stadium M_2 gleichen die Befunde D_1 und H_3. Der weitaus größte Teil zeigt ähnliche Veränderungen wie M_3. Hierbei tritt allerdings die Verbreiterung der Epidermis mit akanthotischer Zapfenbildung, mit Hyperkeratose und Parakeratose weit mehr hervor, als es im Falle M_3 beschrieben wird. Außerdem finden sich degenerative Knorpelveränderungen. (In den Fällen M_1, M_2 und M_3 wurde einscheinend der Knorpel nicht geschnitten.) Der so abgeänderte Befund M_3 ist der eigentlich typische histologische Befund bei der Ch.n.chr.h., wie er auch bei dem Fall Th_1 in Erscheinung tritt.

Die Epidermis wird, abgesehen von einem Fall (Br), immer verbreitert gefunden. Im Zentrum ist die Verbreiterung oft nicht so stark, die Papillen sind hier verstrichen. Peripher vom Zentrum starke akanthotische Wucherung der Epidermis. In einigen Fällen fand sich gerade zentral ein mächtiger Zapfen, der tief in die Cutis hineinragte (Th1, M4, H1b, H2). Bei M4 und H1b reichte dieser Zapfen bis an den Knorpel heran, der an dieser Stelle nekrotisch war. Das Stratum basale ist nach der Cutis zu entweder überall gut abgegrenzt (D1) oder zeigt teilweise unscharfe Grenzen, wie im Fall Th1. Im Bereich der stärksten Veränderungen im Bindegewebe verhält es sich wie die Stachelzellschicht: Es zeigt schlechtere Färbbarkeit oder Degenerationserscheinungen bis zum völligen Schwund. Die Stachelzellschicht zeigt erhebliche Verbreiterung. Die Zellen sind stark vergrößert, gequollen, das Protoplasma ist heller gefärbt als das der normalen Umgebung. Die Kerne sind blasig, hell oder geschrumpft. Alle diese Veränderungen nehmen nach der Peripherie zu ab. Stärkere degenerative Veränderungen wurden vor allem an zwei Stellen beobachtet: über dem Herd stärkster Degeneration und Infiltration in der Cutis (Th1) und in der Mitte von akanthotischen Zapfen (Th1). Weiterhin finden sich ballonierende Degeneration (R7, W7), schaumige Schwellung der Kerne (R4), endlich das Zugrundegehen von Zellen und Bildung von Lücken (Halter, Th1). Eine Lückenbildung, „die die Epidermis in ganzer Breite durchsetzt und beiderseits noch eine Strecke unterminiert", beschreibt Halter in seinem zweiten Fall. Weiter: „Die Lückenbildung ist ausgefüllt von Blut, Fibrin und in Degeneration begriffenen zelligen Elementen, die sich zum Teil noch als polymorphkernige Leukocyten, zum Teil als Rundzellen identifizieren lassen." Die Zellen der Körnerschicht zeigen denselben Charakter wie die der Stachelzellschicht. In einem Teil der Fälle ist sie verbreitert, die Zellen stark mit Keratohyalinkörnern beladen (D1). In anderen Fällen, dort wo sich Parakeratose findet, ist sie geschwunden. Die Hornschicht ist mehr oder weniger stark verbreitert, im Zentrum sind die Zellen meist fest zusammengedrängt, häufig ist oberflächliche Schuppung erkennbar. Parakeratose findet sich in vielen Fällen. Wanderzellen in der Epidermis scheinen sehr selten zu sein, Dubreuilh erwähnt bei seinem zweiten Fall ein ganz vereinzeltes Vorkommen.

Im Corium finden wir starke Erweiterung und Vermehrung der Gefäße und Lymphspalten, oftmals Schwellung der Kapillarendothelien mit knopfartigem Vorspringen der Kerne in das Gefäßlumen (D1, R7, Th1 u. a.) Im Falle R7 fand sich bei einem Ge-

fäß eine starke Intimawucherung. Häufig sind perivasculäre Infiltrate (D_1, R_7, H_1 u. a.). Die Gefäßveränderungen fehlen ganz im Falle Br.

Als wichtige Veränderung treffen wir ferner eine umschriebene, degenerative Veränderung des kollagenen Gewebes an, die nur in wenigen Fällen fehlt (Br, M_4, W_8). Sie äußert sich als Verdichtung und Verbreiterung der kollagenen Fasern (D_1) bis zu schlechter Färbbarkeit und vollkommener Homogenisierung (M_3). Oft wurde hier sogar völliger Schwund des Bindegewebes mit Lücken- und Abszeßbildung festgestellt (W_1, W_7, Th_1). Umgeben ist dieser Bezirk der Bindegewebsdegeneration oder Abszeßbildung von einer bindegewebigen Kapsel, die nur selten ohne Infiltration ist (M_1). Meist fanden sich reichlich Fibrozyten und Fibroblasten mit viel Protoplasma und großem Kern. Außer den Fibroblasten und Fibrozyten fanden sich in der Cutis noch eine Reihe von anderen Infiltratzellen. Polynukleäre Leukozyten wurden vor allem im Bereiche der Abszeßbildung, Lymphocyten öfter peripher angetroffen. Daneben wurden Plasmazellen, mononukleäre Leukozyten, Mastzellen (H_1, R_7), epitheloide Zellen (R_7) gefunden. Mehrkernige Riesenzellen wurden in 3 Fällen (W_7, H_3, M_4) gefunden.

Die elastischen Fasern waren überall im Bereich stärkerer Degeneration und Infiltration geschwunden. Im Fall $H_1{}^b$ fand sich außerdem weiter peripher eine Vermehrung der elastischen Fasern.

Der Knorpel wurde in einem Teil der Fälle nicht geschnitten und nicht beschrieben. Von 2 bezw. 3 Fällen (Br, Nicolas$_1$, D_3) abgesehen, zeigte er im Schnitt Degenerationserscheinungen. Am Perichondrium fanden sich erweiterte Gefäße und dichte, perivaskuläre Fibroblasten-Infiltrate (H_2), Nekrose des Bindegewebes (D). Am Knorpel selber wurden festgestellt: Auffaserung, schlechtere Färbbarkeit, unscharfe Grenzen (H_2), eine fibrocartilaginöse Zwischenzone (D_1), hyaline Degeneration, spärliche Zellen ohne Kapselbildung, kern- und protoplasmafreie Zellhöhlen (W_8).

Im Ganzen sehr abweichende histologische Befunde werden in der Arbeit von Broers beschrieben. Broers findet eine über dem Knötchen normale Epidermis, ein etwas verdünntes Stratum corneum, leicht vergrößerte Papillen des Corpus papillare, in der Cutis kleine Lymphozytenhaufen und eine Vermehrung der elastistischen Fasern, einen normalen Knorpel, sonst o. B., keine erweiterten Blutgefäße. Auch in dem Fall Nicolas$_1$ wird normaler Knorpel gefunden. Dubreuilh schreibt bei seinem dritten Fall, daß er das Perichondrium nicht verändert fand; über den Knorpel selbst findet sich keine Aussage. Leider lagen mir die Arbeiten von Broers und Nicolas nur im Referat vor.

Diagnose.

Für die Diagnose ist von Bedeutung: der Sitz der Affektion, die Anzahl der Veränderungen, das Geschlecht des Trägers, die Schmerzen, das oft lange Zeit unveränderte Bestehen, das An- und Abschwellen eine Entzündung, die Bildung einer Schuppe oder Kruste und schließlich das Aussehen. Was das letztere anbetrifft, so möchte ich vor allem auf die zentrale Veränderung hinweisen, die sich in Form einer Schuppung, eines Grübchens, eines tiefer reichenden Trichters oder auch als durchscheinendes, erweitertes Blutgefäß zeigen kann. Es brauchen die Symptome nicht alle vorhanden zu sein. Entscheidend ist der Gesamteindruck.

Differentialdiagnose.

Das Krankheitsbild der Ch.n.chr.h. ist in seinen Zügen so ausgeprägt, daß man im allgemeinen nicht in Verlegenheit kommen wird, es mit anderen Krankheiten zu verwechseln. Wir finden in der Literatur aber doch eine große Anzahl von differentialdiagnostischen Erwägungen. Am häufigsten steht wohl die Frage Ch.n. chr.h. oder Epitheliom zur Diskussion.

Fox beschreibt einen Fall, der anfänglich in der Dermatologischen Gesellschaft allgemein als Ch.n.chr.h. diagnostiziert wurde, und der sich später histologisch als Stachelzellkrebs erwies. Krankheitsbild: 50-jähriger Mann, seit 1 Jahr erbsengroße Affektion der linken Anthelix, Schmerzen, besonders beim Liegen.

Einen Parallelfall bringt Meirowsky: 66-jähriger Mann, Herd an der Anthelix seit 4 Jahren, anfänglich verhornt, außerordentlich schmerzhaft, plattenartiges Infiltrat mit lamellöser Schuppung an der Oberfläche. Nach Entfernung der Schuppe wurde eine feine, stecknadelkopfgroße Öffnung sichtbar! Histologisch: Typisches Kankroid.

Auch Rost, Foerster und Winkler befassen sich mit der Abgrenzung gegenüber den Hautcarcinomen. Die beiden letzteren Autoren geben an, daß die Epitheliome durchschnittlich derber seien und noch mehr die erhabenen, etwas transparenten Ränder zeigten.

Klauder erwähnt in seiner Arbeit eine Keratose an der Vorderfläche des unteren Helixtrittels mit Schmerzen beim Liegen. Histologisch: Hyperkeratose. Foerster schreibt, Keratosen seien dadurch zu unterscheiden, daß sie eher schuppenartige, flache, warzenähnliche Flecken als Knötchen darstellen.

Persistierende Pernionen werden von Foerster und von Winkler angeführt. Sie unterscheiden sich durch ihr oft bläschenartiges Aussehen und durch die Anamnese (Frostschaden).

Das Angiokeratoma Mibelli wird von Périn und Boulle und von Förster angegeben. Letzterer macht aufmerksam auf die wesentliche Vascularität, die unregelmäßige warzenähnliche Hyperkeratose, die Schmerzlosigkeit und das Vorkommen des Angiokeratoms an anderen Stellen.

Rost weist auf die Unterschiede gegenüber dem Lupus erythematodes hin.

Foerster grenzt die Ch.n.chr.h. ab gegenüber den Schwielen, die am Ohr durch Telefonhörer und Radiokopfhörer entstehen. Klauder bringt 3 derartige Fälle, die er als Druckknötchen bezeichnet und die er beschreibt als rundlich, flach, auf der Unterlage verschieblich, blaßrot, glatt, weich und nicht empfindlich. Der Sitz war hier immer die Anthelix. Da Rost bei einem ähnlichen Fall (R_7) histologisch einwandfrei das Bild der Ch.n.chr.h. fand, muß man sich fragen, ob es sich nicht auch bei Klauders Fällen um Ch.n.chr.h. handelte.

Therapie.

Nur eine Minderzahl von Ohrknötchenträgern will behandelt werden oder läßt sich behandeln, und der Ausgang der therapeutischen Bemühungen gibt nur zu oft den Patienten Recht, die nichts von einer Behandlung wissen wollen.

Als wirksamste Behandlungsmethode wird zumeist die Excision im Gesunden mit oder ohne nachherige Bestrahlung oder Vereisung angegeben. Bei Betrachtung von 11 mit Excision behandelten Fällen stellte ich fest: 6 Recidive, 1 Dauerheilung, 3 Heilungen, die nur kürzere Zeit beobachtet wurden (bis 7 Monate), 1 fragliche Heilung. Im Fall Th_1 sind zwar zwei Erscheinungen eines Rezidivs vorhanden, doch schmerzen sie einstweilen nicht.

Radiumbestrahlung soll nach übereinstimmendem Urteil die Schmerzen zeitweise beseitigen oder mildern. Jordan berichtet von einem Erfolg bei Radiumbehandlung. Rost beschreibt allgemeine Besserung und Rückfall nach drei Jahren. Auch andere Autoren haben Rückfälle beobachtet. Bei der Röntgenbestrahlung waren ebenfalls Heilungen, vorübergehende Besserung und viele Rückfälle zu verzeichnen. Ein Fall (F_4) war nach 3 Jahren noch recidivfrei. Fox berichtet von einem Erfolg mit Elektrodesikkation. Mitschell sah Besserung, Rost Heilung bei energischer Behandlung mit Kohlensäureschnee. Auch hier Recidive.

Die Recidive zeigen meist dasselbe klinische Bild wie die ursprüngliche Affektion. Die Recidive im Fall Th_1 waren in ihren Erscheinungen nicht so ausgeprägt wie die Primärknötchen. Interessant ist, daß bei einem Fall von Rost (R_2) unter der Behandlung das Primärknötchen abheilte, der Krankheitsprozeß aber in Form eines neuen Knötchens auf die Vorderseite der Helix übergriff.

Die Entwicklung des Krankheitsgeschehens.

Ich möchte noch einmal auf die Befunde Meirowskys bei drei Ohrenknötchen derselben Patientin zurückkommen. Beim ersten Knötchen finden sich: Verbreiterung der Epidermis, Erweiterung der Gefäße und Lymphspalten, ein umschriebener Herd von Degeneration des Bindegewebes. Beim zweiten Knötchen kommt vor allem eine starke Cutisinfiltration hinzu, beim dritten Knötchen eine vollkommene Nekrose des Bindegewebes an umschriebener Stelle, eine Nekrose der Epidermis über dem Gebiet stärkster Veränderungen in der Cutis. Wir haben es hier nach Meirowsky mit einem Vorgang zu tun, der von den Veränderungen des ersten Knötchens bis zu dem Stadium der Erweichung des dritten Knötchens führt.

Halter baut auf den Befunden von Meirowsky auf und entwickelt sie weiter. Nach ihm folgt der Erweichung ein Stadium, in dem das degenerierte Bindegewebe durch neugebildetes Granulationsgewebe ersetzt wird. „Gleichzeitig greift das krankhafte Geschehen auch auf den Knorpel über und es treten zunehmende akantotische Wucherungen und Hyper- und Parakeratose auf." Dieser Befund, so schreibt Halter, entspräche klinisch dem Stadium der stärksten Entzündungserscheinungen und der stärksten Druckempfindlichkeit. Von dem Befund in seinem dritten Fall ausgehend, kommt er zu der Auffassung, daß das Granulationsgewebe im folgenden in ein Narbengewebe übergeht. Weiterhin scheint ihm die hyaline Degeneration des Bindegewebes im Zentrum des Narbengewebes, wie sie sich im Fall 3 fand, dafür zu sprechen, daß mit einer neuerlichen Degeneration sich die früheren Stadien des pathologisch-anatomischen Geschehens wiederholen würden. Er zieht die Parallele zu dem oft beschriebenen Auf und Ab des klinischen Geschehens, das er so erklären möchte.

Der von J. Nicolas, G. Massia und J. Colas beschriebene Fall zeigt in dem histologischen Bild seiner nicht ulcerierten Knötchen auch einen Frühbefund. Dieser Befund scheint den Ansichten Halters und Meirowskys nicht zu widersprechen.

Auch sonst kann man im großen und ganzen die Ansichten Halters aus der Literatur nicht widerlegen. Andererseits stehen sie bisher auf der schmalen Basis von nur wenigen Befunden. So kann Halter auch eine sekundäre Beteiligung des Knorpels nicht eindeutig beweisen. Finden wir doch nur in zwei bezw. drei Fällen (Br, Nicolas, Massia u. Rousset, D_3) eine Nichtbeteiligung des Knorpels angegeben. In den Fällen Meirowskys hingegen wurde der Knorpel anscheinend nicht geschnitten.

Ätiologie.

In der Literatur wird die Frage nach der Ursache der Erkrankung verschiedentlich erörtert. Winkler weist auf die häufig zu beobachtenden weißlich durchscheinenden oder vorspringenden Knorpelpartien im Bereich des oberen Ohrpols hin. Er hält es für möglich, daß solche Knorpelpartien durch chemische, thermische oder traumatische Einflüsse geschädigt werden und dann bei sekundärer Infektion infolge Fremdkörperwirkung eine chronische Entzündung unterhalten. So erklärt er auch das Vorkommen von Riesenzellen. Foerster macht in seinen Ausführungen auf eine Reihe anatomischer Eigenheiten des oberen Ohrpols aufmerksam: Durchbohrungen des Knorpels nahe dem freien Helixrand, die zum Teil Gefäßen als Durchtrittsstellen dienen, freie Knorpelinseln, gefäßhaltige Knorpelpartien von besonderer Weichheit. Neben Winkler und Foerster messen auch J. Nicolas, G. Massia und J. Colas den vorspringenden Knorpelpartien eine Bedeutung zu in der Frage der Entstehung. Sie fanden histologisch bei ihrem Fall vorspringende, mit einer fein fibrillären, zellarmen Schicht bedeckte Knorpelstücke als Grundlage mehrerer Knötchen. Im Fall Th_2 sah die im Sinne der Ch.n.chr.h. veränderte Stelle einer durchscheinenden Knorpelpartie sehr ähnlich, auch fand sich eine weißlich durchscheinende Knorpelpartie an der entsprechenden Stelle des gesunden Ohres. Bei Männern, die keine Chondrodermatitis haben, kann man häufig makroskopisch gerade an der Stelle des typischen Sitzes, am oberen Ohrpol, durchscheinende bezw. vorspringende Knorpelstellen beobachten. Andere Lokalisation dieser Knorpelstellen ist selten. Interessant war mir, daß ich vor kurzem ein Ohrknötchen bei einem Manne feststellen konnte, bei dessen Sohn mir die vorspringenden Knorpelpartien beiderseits schon vorher aufgefallen waren. Der Träger selber zeigte außerdem an dem gesunden Ohr an typischer Stelle Gefäßerweiterungen.

Halter mißt den Gefäßverhältnissen und den entwicklungsgeschichtlichen Tatsachen eine größere Bedeutung zu. Er führt an,

daß nach Schwalbe sowohl der obere Ohrpol, als auch die Anthelix Berührungsstellen verschiedener Gefäßgebiete sind. Er schließt auch schlechtere Gefäßversorgung, die dann Stoffwechselstörungen und die Degenerationserscheinungen am Bindegewebe zur Folge hat, wie sie auch histologisch gefunden werden. Erweiterte Gefäße, die wir ja bei der Ch.n.chr.h. mikroskopisch immer und makroskopisch zuweilen finden (Recidiv des Falles Th1) können wir an typischer Stelle oft auch bei Gesunden beobachten.

Halter zitiert weiterhin Schwalbe, demzufolge der Scheitelpunkt des Helixrandes entwicklungsgeschichtlich die Vereinigungsstelle der „vorderen Helixfalte" und der „freien Ohrfalte" sein soll.

Außer lokalen Faktoren hält Halter nach seinen Beobachtungen eine Beteiligung von im Gesamtorganismus gelegenen Bedingungen, wie Labilität des Gefäßnervensystems, für möglich. Von anderen Autoren beobachteten Belgodère und Dubreuilh bei ihren Patienten Besonderheiten am Gefäßnervensystem. Belgodère berichtet von einem Patienten mit Sympathicotonie, der von Zeit zu Zeit Kongestionen am linken Ohr hatte mit Rötung der Ohrmuschel. Im Fall D3 bestand zeitweise lokaler Blutandrang. Von meinen Patienten gab Fall 4 an, daß bei „Eintritt von Wärme oder Frost die Ohren etwa wie blutleer aussähen", keine Frostbeulen, keine kalten Hände oder Füße bei Kälte.

Périn und Boulle denken an eine tuberkulöse Ätiologie, etwa an ein Tuberkuloid.

Endlich können wir wohl auch nicht an den häufigen bestimmten Angaben von Patienten vorübergehen, die ihr Leiden auf früher gehabte Traumen mechanischer oder thermischer Art zurückführen. Andere verneinen ein Trauma zwar ebenso bestimmt. Mein 4. Fall gibt an, daß seine Ohrknötchen in dem kalten Winter 1928/29 entstanden seien, mein 5. Fall führt sie auf die harte Kopfunterlage beim Heer zurück. Im Fall R7 wird chronischer Druckreiz als auslösendes Moment vom Autor angegeben. Es handelt sich um eine Ordensschwester, die seit 4 Jahren eine „Entzündung" am linken Ohr bemerkt mit nicht unerheblichen Schmerzen. Im Bereich der linken Anthelix flächenhafte Infiltration, dunkle Rötung, Schwellung und deutlicher Druckschmerz. Diagnose zunächst unklar. Behandlung mit Röntgenstrahlen und Kohlensäureschnee. Abheilung. Nach einigen Monaten Rezidiv. Excision. Histologischer Befund typisch für Ch.n.chr.h. Rost schreibt, daß sich klinisch das Bild der Ch.n.chr.hel. erst allmählich entwickelt habe, er hält den Druck der Schwesternhaube für die Ursache dieses Knötchens.

Einen entsprechenden weiblichen Fall bringt Fox mit beiderseitigen druckschmerzhaften an der Anhelix sitzenden Knötchen. Es ist interessant, daß zwei von Klauders Druckknötchen-Fällen auch Ordensschwestern waren, wie die oben genannte Patientin von Rost.

So wird eine Fülle von Ursachen angegeben, die bei der Entstehung der Ch.n.chr.h. wirksam sein sollen. Am naheliegendsten sind die lokalen Ursachen. Weist uns doch schon der typische, fast immer gleichbleibende Sitz am oberen Ohrpol auf solche Momente hin. Die weißlich durchscheinenden oder auch vorspringenden Knorpelpartien halte ich nach den Beobachtungen anderer Autoren und auch nach meinen eigenen für zweifellos wichtig. Ob allerdings hierbei der Knorpel primär verändert ist, wie Winkler meint, läßt sich noch nicht entscheiden. Auf die Bedeutung der lokalen Gefäßverhältnisse weisen hin sowohl die Befunde an gesunden und kranken Ohren als auch die Angaben Schwalbes über die Gefäßgebiete, auf die sich Halter bezieht. In wieweit eine entwicklungsgeschichtliche Grenze eine Rolle spielt, vermag ich nicht zu sagen. Die Angaben und wohl auch die Untersuchungen über allgemeine Labilität des Gefäßnervensystems sind spärlich können noch nicht ausgewertet werden. Die Tatsache, daß ein Teil der Patienten anamnestisch eine Tuberkulose hat, spricht noch nicht für eine tuberkulöse Ätiologie. Auch der histologische Befund, den Périn und Boulle als Begründung hierfür anführen, läßt mich eine solche nicht für wahrscheinlich halten. Die Riesenzellen kann man mit Winkler als Fremdkörperriesenzellen auffassen. Die zahlreichen Angaben über ein erlittenes Trauma, vor allem der Fall R7, der in den Druckknötchen Klauders seltsame Parallelen hat, führen mich zu der Ansicht, daß zum mindesten in einem Teil der Fälle ein Trauma als auslösende Ursache gewirkt hat. Es mag dabei dahingestellt bleiben, ob es sich bei dem Anfangsbefund Rosts schon um eine ausgesprochene Chondrodermatitis n.chr.h. gehandelt hat. Rost schreibt, daß sich das Krankheitsbild erst allmählich entwickelt habe.

Obgleich wir auf eine Reihe von ätiologische Momenten hinweisen können, ist die Frage der Ätiologie im Grunde doch noch nicht geklärt. Vor allem fragt sich: Von wo nimmt der Prozeß seinen Ausgang? Zur Klärung können vor allem histologisch untersuchte Frühbefunde und Frühstbefunde beitragen. Hier hat vielleicht der pathologische Anatom größere Möglichkeiten als der Kliniker, denn im allgemeinen lassen sich nur Patienten mit stärkeren Beschwerden, denen ein fortgeschrittener Krankheitsprozeß entspricht, die Affektion excidieren.

Zusammenfassung.

Wir haben es mit einer Erkrankung zu tun, die nicht selten ist und deren Sitz bei den Männern immer, bei den Frauen zumeist der Helixrand im Bereich des oberen Ohrpols ist. Sie tritt meist in Einzahl auf und macht sich — von Ausnahmen abgesehen — durch Schmerzen bemerkbar, die beim Liegen auf dem erkrankten Ohr auftreten. Es wechseln Zeiten schwächerer und Zeiten stärkerer Empfindlichkeit. Verbunden mit den letzteren ist oft entzündliche Rötung. Der Befund ist in wenig ausgeprägten Fällen sehr gering. In ausgeprägten Fällen finden wir Knötchenbildung, an welcher, in den einzelnen Fällen verschieden stark, Cutis und Hornhaut beteiligt sind. Die Farbe ist meist gelblich-weiß, in anderen Fällen rosa bis dunkelrot. Oft finden wir eine rötliche Aureole. Im allgemeinen ist das Knötchen mit einer Schuppe oder Kruste bedeckt. In den Anfangsstadien scheint das nicht der Fall zu sein. Nach Abheben der Schuppe erscheint im Zentrum des Knötchens eine kleine trichterförmige Einsenkung oder ein Substanzdefekt mit steil abfallenden Rändern und rotem nässendem Grunde. Auch andere Veränderungen finden sich im Zentrum des Knötchens, wie etwa eine dunklere Verfärbung oder ein durchscheinendes, erweitertes Blutgefäß. Maligne Entartung wurde nie beobachtet.

Mikroskopisch ist die Ch.n.chr.h. charakterisiert durch folgenden Befund: Verbreiterung der Epidermis mit Hyperkeratose und akanthotischer Zapfenbildung, öfter auch Parakeratose. Die Epidermiszellen sind ödematös geschwollen mit stellenweise vorhandener stärkerer oder schwächerer Degeneration, die über der stärksten Cutisveränderung am meisten ausgepägt ist. In der Cutis sind die Gefäße und Lymphspalten stark erweitert und vermehrt. Es findet sich eine umschriebene degenerative Veränderung des kollagenen Gewebes oder auch Lücken- und Abszeßbildung. Umgeben ist diese Veränderung von einer fibrozyten- und fibroblastenreichen Bindegewebskapsel. Weiterhin: Schwinden der elastischen Fasern im Bereich stärkerer Infiltration, entzündliche oder degenerative Erscheinungen am Perichondrium, degenerative Veränderung am Knorpel.

Die Diagnose ist meist nicht schwierig.

Differentialdiagnostisch ist am wichtigsten das Epitheliom.

In der Therapie hören wir bei allen Methoden von endgültigen Erfolgen, von Besserungen und von vielen Mißerfolgen. Von den meisten Autoren wird Excision mit oder ohne Nachbehandlung mit Strahlen oder Kohlensäureschnee empfohlen. Die beiden letz-

teren wurden auch allein angewandt; außerdem werden Verschorfungsmethoden und vieles andere genannt.

Bei der Entstehung des Knötchens ist die früheste Veränderung möglicherweise eine umschriebene Degeneration im Bindegewebe der Cutis, auf die dann Gefäßerweiterung und Zellinfiltration mit Bildung eines Granulationsgewebes folgen würde. Zugleich kämen dann hinzu Degenerationserscheinungen am Knorpel und Erscheinungen von Hyper- und Akanthose der Epidermis. Es ist zu erwägen, ob sich aus diesem Granulationsgewebe nun ein Narbengewebe entwickelt, in dem eine neuerliche Degeneration stattfindet. So würde ein zyklisches Geschehen eingeleitet, das die Parallele darstellt zu dem klinischen Auf und Ab.

Die Frage der Ätiologie ist schwierig. Eine ganze Reihe von Momenten kommen hier in Frage. Am wichtigsten scheinen mir die lokalen zu sein, wie Knorpelanomalien, Gefäßanomalien und Sitz an einer Stelle, die entwicklungsgeschichtlich die Grenze zweier Gebiete darstellt. Dazu kommen vielleicht noch im Gesamtkörper gelegene Ursachen, wie eine Labilität des Gefäßnervensystems. In einer Reihe von Fällen scheinen mechanische oder thermische Traumen auslösend zu wirken.

Die Ursachen und die Entwicklung des Krankheitsgeschehens sind mit diesen Angaben noch lange nicht geklärt. Die wichtigsten Fragen bleiben offen.

Herrn Professor Dr. A. Pöhlmann möchte ich auch an dieser Stelle für die Überlassung des Themas und die liebenswürdige Übernahme des Referates meinen besten Dank aussprechen.

Literatur.

Belgodère, G.	Schmerzhaftes Ohrknötchen. Ann. de Derm. **10**, 873 (1929).
Broers, J. H.	Empfindliches Knötchen am Ohrrand. Nederl. Tijdschr. Geneesk 1929 II, 3872. Ref. Zbl. **32**, 744.
Davies, J. H. T.	Chondrodermatitis nodularis chronica helicis. Rev. Franc. Dermat. **4**, 388 (1928). Ref. Zbl. **29**, 342.
Dubreuilh, W. et M. Pigeard de Gurbert,	Schmerzhaftes Ohrknötchen. Ann. de Dermat. **9**, 729 (1928).
Dubreuilh, W.	Schmerzhaftes Ohrknötchen. Ann. de Dermat. **17**, 225 (1936).
Foerster, O. H.	Schmerzhaftes knötchenförmiges Gewächs am Ohr. Arch. of Derm. a. S. **11**, 2, 149 (1925).
Fox, H.	Epitheliom des Ohres: früher gebracht als Chondrodermatitis chronica helicis. New York Derm. Soc. 23. 2. 1926. Arch. of D. a. S. **14**, 1, 103. Chondrodermatitis nodularis chronica helicis. Arch. of D. a. S. **19**, 1016 (1929). Ch.n.chr.h. Zwei Fälle. Arch. of D. a. S. **20**, 569 (1929).
Gaté, J., G. Massia, A. Ceccaldi u. Loupi,	Ein Fall von schmerzhaftem Ohrknötchen. Bull. Soc. fr. D. **43**, Nr. 7, 1440 (1936). Ref. Zbl. **55**, 359.
Halter, K.	Zur Pathogenese der Chondrodermatitis nod. chr. h. Dermat. Z. **73**, 270 (1936).
Jordan, A.	Über Ch.n.chr.h. oder schmerzhafte Ohrknötchen. Russk. vestn. Dermat. **8**, 802 (1930). Ref. Zbl. **37**, 386.
Klauder, J. V.	Ohrknötchen, der Chondrodermatitis n.chr.h. ähnelnd. Arch. of D. a. S. **22**, 833 (1930).
Mac Kenna, R. M. B.	Ein Fall von Ch.n.chr.h. British J. Derm. **42**, 465 (1930). Ref. Zbl. **36**, 630.
Meirowsky, E.	Zur Kenntnis der sogen. Ch.n.chr.h. Dermat. Wschr. 1929, I, 289.
Mitchell, J. H.	Chondrodermatitis n. h. Arch. of D. a. S. **7**, 1, 132. Ref. Zbl. **8**, 354.

Nicolas, J., G. Massia u. Rousset, Chondrodermatitis n. h. Bull. Soc. Franc. Derm. **42**, 4, 688 (1935).
Ref. Zbl. **51**, 487.

Nicolas, J., G. Massia u. J. Colas, Neuer Fall von schmerzhaftem Ohrknötchen. Bull. Soc. Franc. Derm. **43**, 7, 1437 (1936).
Ref. Zbl. **55**, 359.

Othaz, E. L. u. S. Ponce de Léon, Chondrodermatitis n.chr.h. Rev. Asoc. méd. argent **49**, 493 (1935).
Ref. Zbl. **52**, 219.

Périn, L. et St. Boulle, Schmerzhafte Ohrknötchen, Angiokeratom der Ohrmuschel. (Ch.n.h. Winkler). Paris. med. 1936 I, 60.
Ref. Zbl. **53**, 251.

Rost, G. A. Über die sogenannte Ch.n.chr.h.
Wien. med. Wschr. Jg. 76, Nr. 31, 931 (1926).

Roxburgh, A. C. Chondrodermatitis n.chr.h.
Brit. J. of D. a. S. **39**, Nr. 3, 112 (1927).
Ref. Zbl. 24, 88.

Szántó, J., Beiträge zur Kenntnis der Chondrodermatitis chr.h. Börgyogy Szemle **11**, 173 (1933).
Ref. Zbl. **47**, 611.

Winkler, M. Knötchenförmige Erkrankung am Helix. (Chondrodermatitis nodularis chronica helicis).
Arch. f. D. u. S. **121**, 278 (1915).

Lebenslauf.

Ich wurde am 6. Juni 1913 als Sohn des Studienrates Dr. phil. Peter Thomsen und seiner Ehefrau Johanna, geb. Hecker, geboren. Im Jahre 1916 fiel mein Vater an der Somme. Meine Mutter zog dann nach Altona, wo ich ab 1919 die Vorschule und ab 1922 die Städtische Oberrealschule besuchte bis zur Reifeprüfung Ostern 1932. Ab Sommersemester 1932 studierte ich Medizin in Tübingen, wo ich nach 5 Semestern die ärztliche Vorprüfung bestand. Darauf war ich in Hamburg, Kiel und zuletzt 4 Semester in München bis zum Staatsexamen, das ich am 15. Dezember 1937 bestand. In den Sommerferien 1934 genügte ich meiner Arbeitsdienstpflicht, im März und April 1938 meiner Wehrpflicht. Zur Zeit bin ich als Medizinalpraktikant im Pathologischen Institut des Schwabinger Krankenhauses in München tätig.